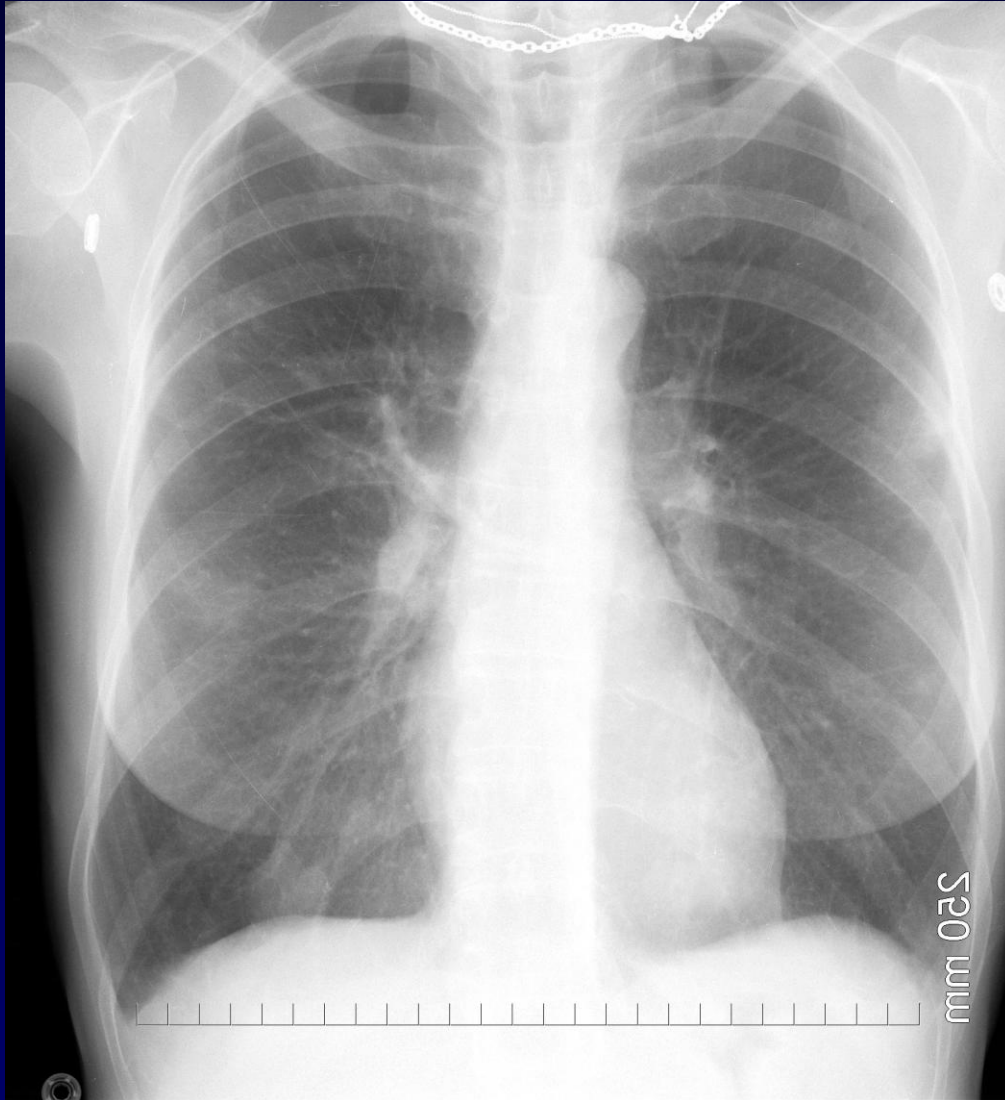


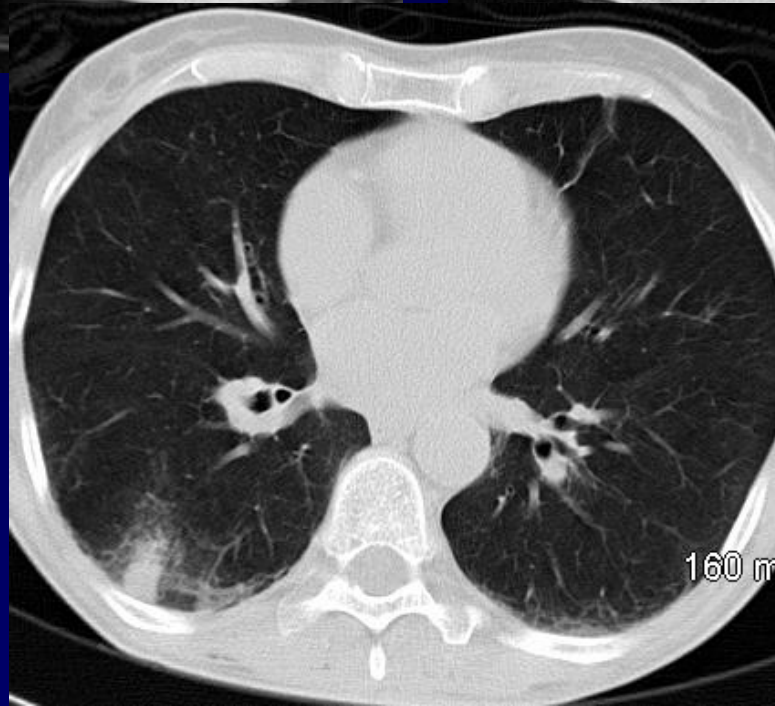
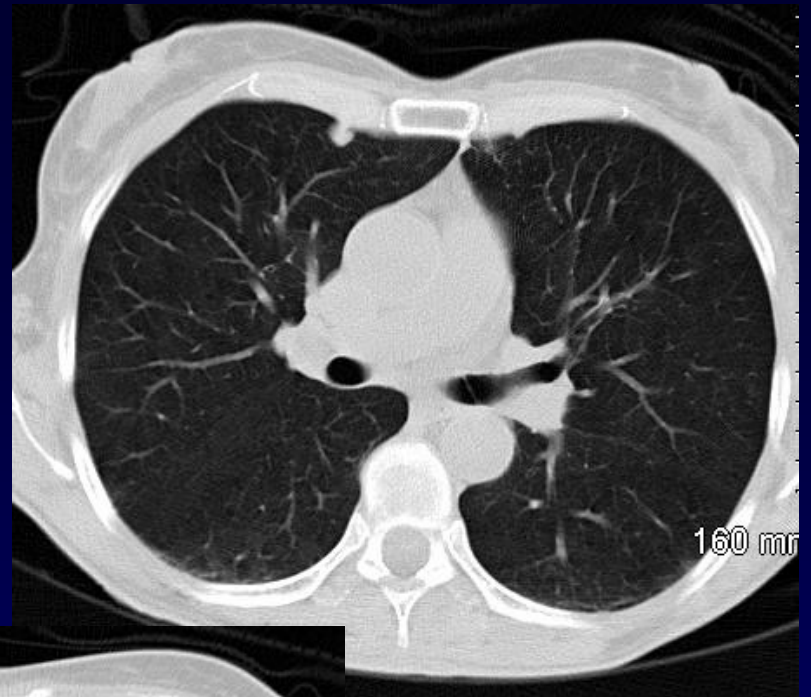
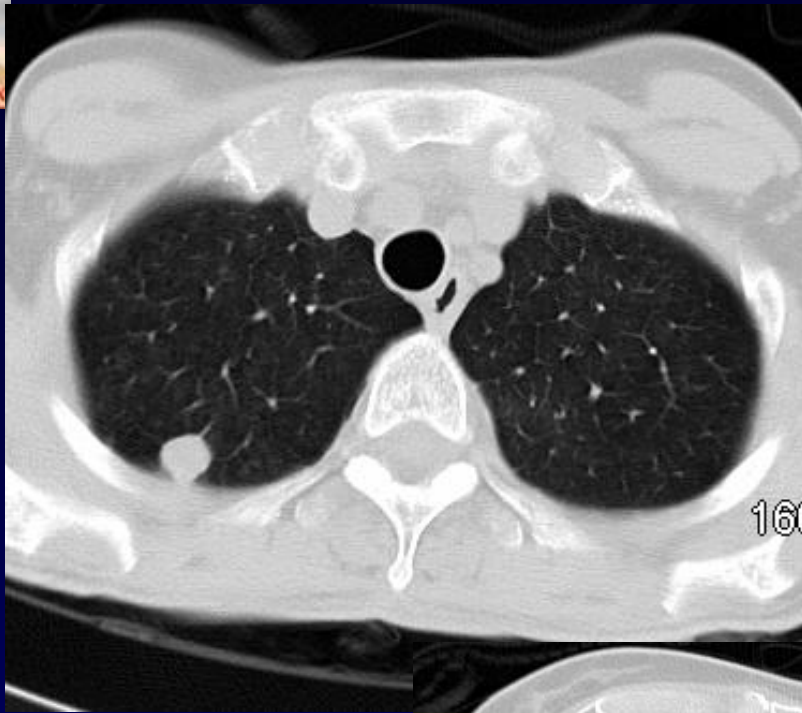
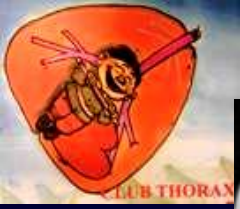
**J . GIRON – P . FAJADET**

F, 50 ans

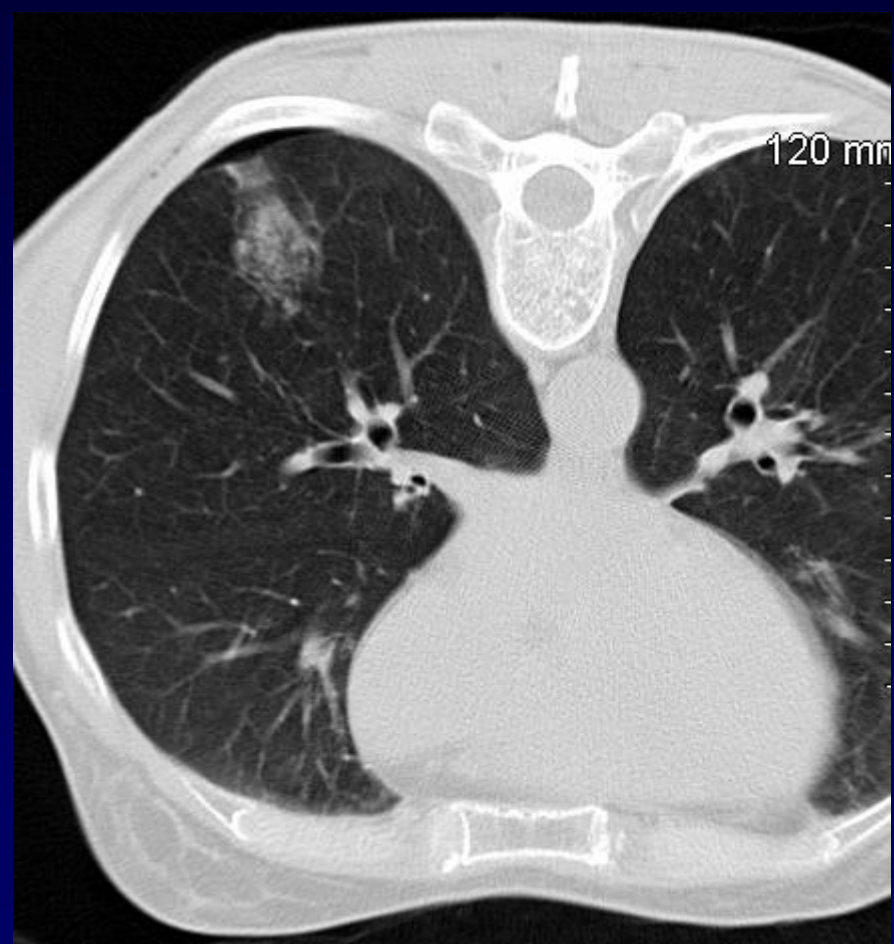
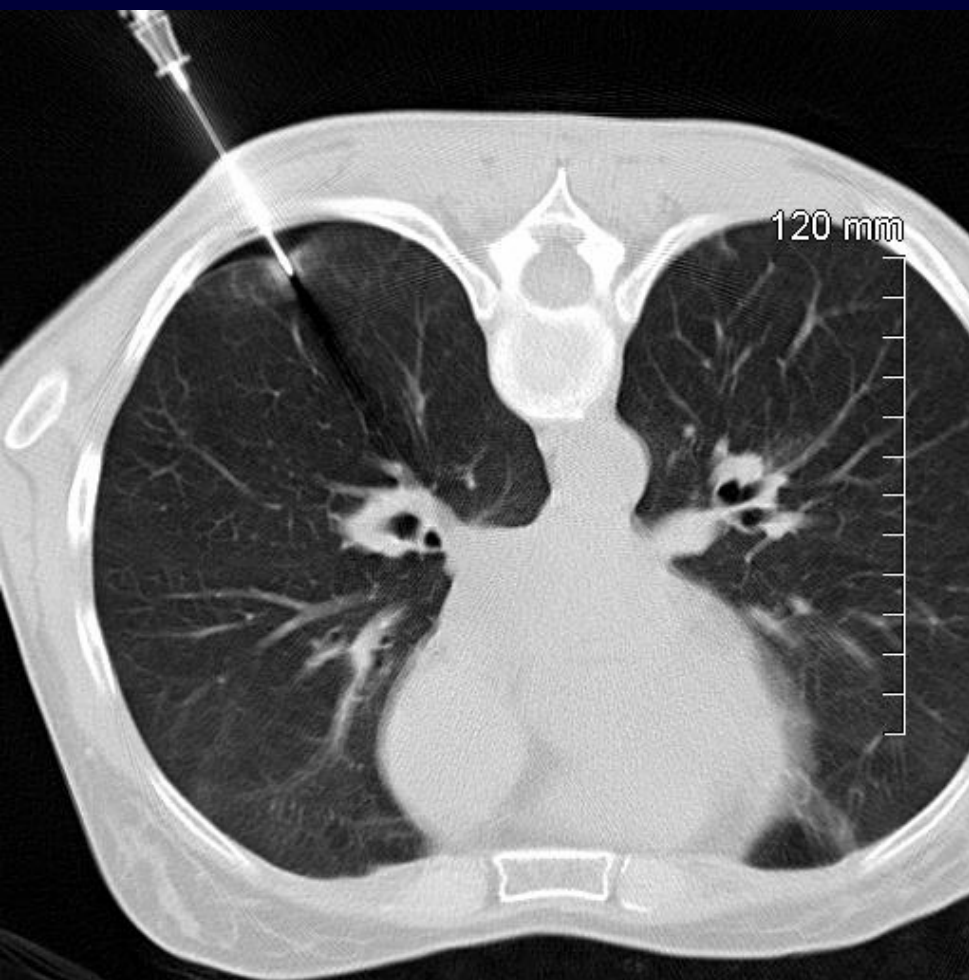
A E G , NODULES PULMONAIRES







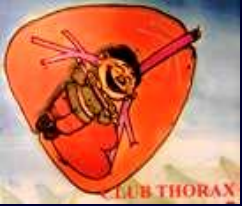**Diagnostic ?**





**LA COEXISTENCE DE LESIONS DE NECROSE BASOPHILE, D'UN INFILTRAT INFLAMMATOIRE A POLYNUCLEAIRES EOSINOPHILES AVEC CELLULES GEANTES ET DE LESIONS DE NECROSE ARTERIOLAIRE EVOQUE EN PRIORITE UNE VASCULARITE DE WEGENER**

**L'ABSENCE DE CELLULES LYMPHOÏDES ATYPIQUES NE PERMET PAS D'EVOQUER LE DIAGNOSTIC DE LYMPHOME SUR CE PRELEVEMENT.**



## **Diagnostic**

# **GRANULOMATOSE DE WEGENER**

**NODULAIRE SANS EXCAVATION**

**PSEUDO- METASTATIQUE**

**PSEUDO-LYMPHOME**



# Evolution-Discussion-Point fort

INTERET DE LA PONCTION BIOPSIE  
QUAND ANCAS NEGATIFS